

**Свердловский областной онкологический центр
Уральский Межтерриториальный нейрохирургический центр
им.Д.Г.Шефера**

Екатеринбург, ул. Соболева, 29, каб 222, тел. (343) 376-99-09, (343) 376-99-53

Электроэнцефалография

Ф.И.О.: Никулин Н.А.

Дата исследования :

04/02/2009 11:58

Дата рождения: {

№ ЭЭГ :

Возраст: 17 лет

Право-леворукость:

Прием препаратов:

Направительный диагноз: ЧМТ в анамнезе

Запись с 16 электродов биполярным методом в состоянии расслабленного бодрствования с закрытыми глазами.

ФА: альфа-ритм 10/с А 20-35 мкВ, регулярный, синусоидальный, умеренно модулированный, с негрубым правосторонним акцентом регистрируется в теменно-затылочных областях. Зональные различия четкие. Бета-ритм умеренно выражен в лобных отделах с А, не превышающей 25-30 мкВ. Тета-активность 4-6/с А 20-30 мкВ в небольшом количестве регистрируется в лобных областях.

Эпилептиформная активность не регистрируется.

ОГ - реакция адекватная.

ФНС - реакция активации не регистрируется.

ГВ - без реакции

Заключение: небольшие диффузные изменения ВЭА с признаками снижения функциональной лабильности головного мозга.

Эпилептиформная активность не регистрируется.

По сравнению с ЭЭГ от 17.12.2008 - без значительной динамики.


Врач-нейрофизиолог, к.м.н. Лаврова С.А.



DEK

Рациент: Никулин

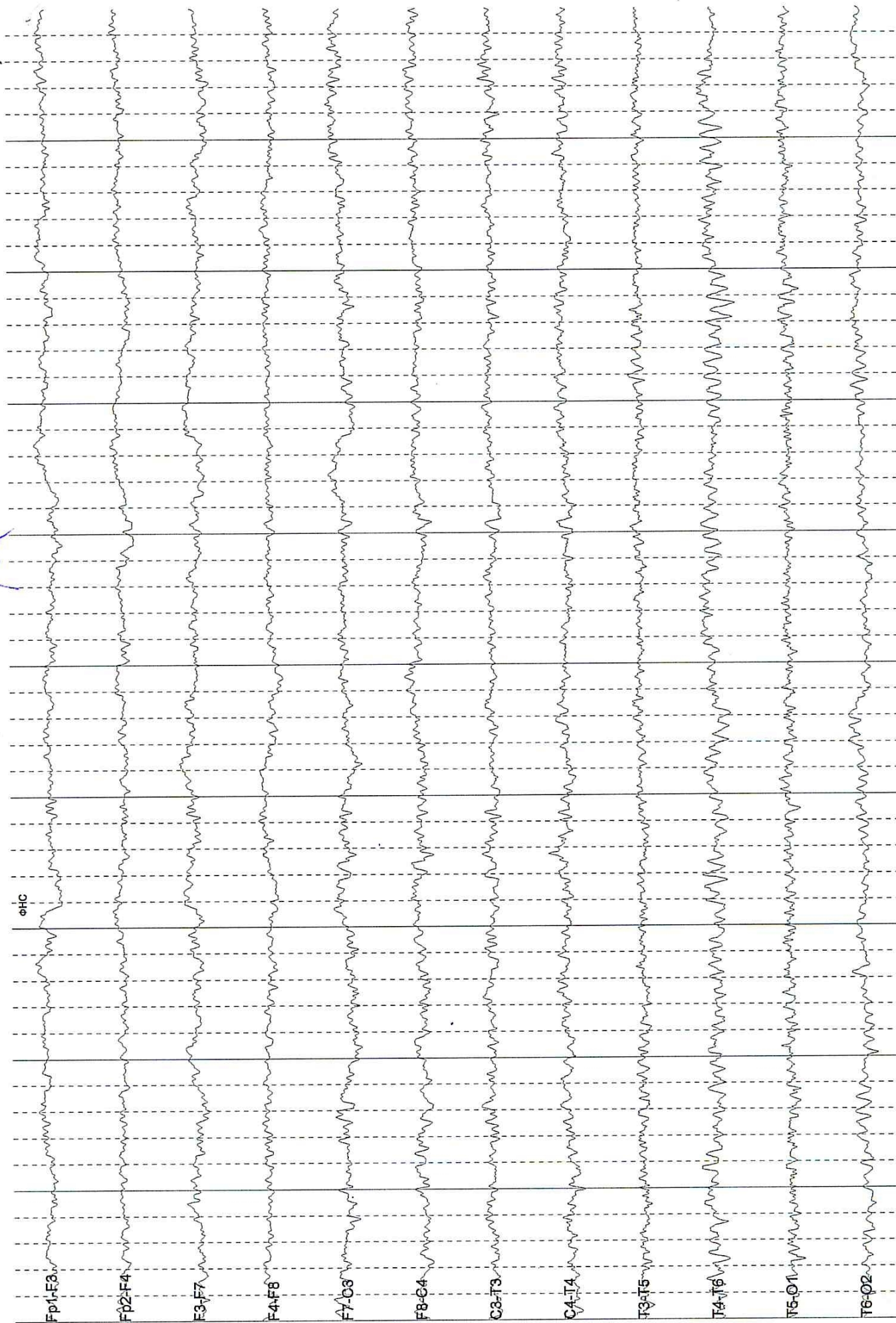
File: data.eeg



Patient: Никулин

OK

File: data.eeg



Handwritten signature

Пациент: Никулин

File: data.eeg

